Tratamiento quirúrgico de la roncopatía con o sin síndrome de apnea del sueño

F Chabolle
X Lachiver

Resumen. – La roncopatía representa el conjunto de síntomas provocados por el ronquido nocturno [9]. El ronquido nocturno es un ruido inspiratorio que se observa:
— en la roncopatía simple, en la que traduce la vibración de estructuras anatómicas, esencialmente el velo del paladar;
— en el síndrome de apnea del sueño asociado a una somnolencia diurna y a despertares nocturnos, debido a un obstáculo en las vías aéreas superiores, lo que provoca obstrucción y vibración, siendo las estructuras anatómicas causantes esencialmente velares y linguales.
Pero el tratamiento quirúrgico del ronquido es distinto tanto desde el punto de vista de la técnica quirúrgica como de los resultados, cuando se trata de una roncopatía simple o de un síndrome de apnea del sueño.
Estas variaciones subrayan:
— la necesidad de un estudio del sueño sistemático en el preoperatorio de todos los pacientes operados de roncopatía asociada a signos funcionales que hablan en favor de un síndrome de apnea del sueño;
— la necesidad de un estudio morfológico preciso antes de cualquier tratamiento quirúrgico de un síndrome de apnea del sueño.
La cirugía de la roncopatía ha sido publicada en 1964 por Ikemasu; tiene como principal objeto acortar el velo, agrandar la orofaringe y poner en tensión los tejidos músculo-mucosos subyacentes.

© 2000, Editions Scientifiques et Médicales Elsevier SAS, París. Todos los derechos reservados.

Estructuras anatómicas implicadas en la roncopatía

MÚSCULOS DEL VELO Y DE LOS PILARES *(fig. 1)*

El velo está formado por tres estructuras:
— la aponeurosis palatina en profundidad, que prolonga la bóveda palatina y en la que se insertan numerosas fibras musculares;
— la musculatura del velo y de los pilares en estrecha relación con la de la faringe;
— un tejido submucoso y una mucosa más o menos importante que constituye en el borde libre del velo el velo mucoso.
La musculatura está compuesta *(fig. 1):*
— por el músculo palatoestafilino o músculo ácigos de la úvula;
— por los músculos periestafilinos externos e internos;
— por el potente músculo del pilar posterior, el estafilinofaríngeo, que se prolonga en la pared lateral de la faringe;
— por el músculo glosoestafilino que constituye un pilar anterior mucho más delgado.
El entrecruzamiento fisiológico de las diferentes fibras musculares hace que la cirugía del velo sea indisociable de la de los pilares y de la de las celdas amigdalares.

ELEMENTOS ANATÓMICOS DE LA OBSTRUCCIÓN

Toda disminución del diámetro de la vía aérea respiratoria superior favorecerá el colapso por disminución de la presión parietal (ley de Bernouilli). Las vías aéreas superiores pueden dividirse en tres segmentos contiguos [2]:
— un segmento proximal rígido, indeformable por la presión inspiratoria, que comprende las fosas nasales y la rinofaringe. Desviaciones de tabique, hipertrofia turbinal o tumores de la rinofaringe pueden disminuir la vía;
— un segmento distal laríngeo, cartilaginoso, rígido, que no puede ser deformado en la inspiración más que en el recién nacido malácico;
— un segmento medial orofaríngeo constituido por tejidos blandos que pueden causar ruido y colapsarse por disminución del diámetro de la vía respiratoria anteroposterior por el efecto de una presión negativa intraluminal. Este segmen-

Frédéric Chabolle: *Professeur des Universités, chef de service ORL et chirurgie de la face et du cou.*
Xavier Lachiver: *Chef de clinique-assistant.*
Service ORL et chirurgie de la face et du cou, centre médicochirurgical Foch, 92151 Suresnes cedex.

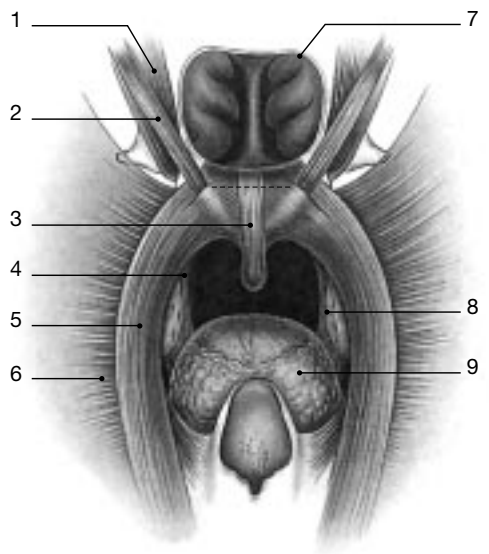

1 *Músculos del velo y de los pilares Vista posterior.*
1. Músculo periestafilino externo.
2. Músculo periestafilino interno.
3. Músculo ácigos de la úvula.
4. Músculo glosoestafilino (pilar anterior).
5. Músculo estafilinofaríngeo (pilar posterior).
6. Músculo constrictor.
7. Coanas.
8. Amígdalas.
9. Base de la lengua.

to está constituido por paredes óseas no deformables (raquis, maxilar, mandíbula y dentadura) y por estructuras deformables hioidolinguales.

Por otro lado una hipertrofia del sistema linfoide amigdalino y una hipertrofia de los músculos estafilinofaríngeos pueden favorecer también el colapso por estrechamiento de la vía aérea en su diámetro transversal.

Durante la vigilia, la musculatura voluntaria dilatadora de las vías aéreas superiores agranda la vía orofaríngea y evita el colapso. Durante el sueño, sobre todo profundo y paradójico, el relajamiento muscular no permite esta lucha contra el obstáculo y aparecen ronquidos y apneas.

Uvulopalatofaringoplastia o faringotomía por ronquido simple

La uvulopalatofaringoplastia (UPPP) se puede realizar bajo anestesia local [9] o general [3].

TÉCNICA DE LA UPPP BAJO ANESTESIA LOCAL

Colocación

— Paciente en posición semisentada, en ayunas.
— Premedicación con anxiolíticos en dosis bajas.
— Anestesia tópica con gel de lidocaína viscoso, una cucharada mantenida en la boca durante 5 minutos y luego tragada.
— Se coloca un campo quirúrgico de cabeza liberando los ojos.

Material específico

— Depresor-aspirador.
— Jeringa con aguja fina de 7 a 10 cm.
— Azul de metileno.
— Lidocaína al 1 % con adrenalina 0,20 mg, bisturí eléctrico y material de disección de amigdalectomía (tijeras de Metzenbaum, pinza sin dientes, portaagujas largo).

Técnica quirúrgica [9, 20] *(figs. 2, 3)*

— Marcado con azul de metileno de un punto situado 2 mm por debajo del punto de contracción máxima del velo, eventualmente localizado al provocar un reflejo nauseoso o la «a» en fonación.
— Infiltración del velo con lidocaína adrenalinada, de la base de la úvula, de la cúpula de las celdas amigdalares y de los pilares anteriores y posteriores. Después de la infiltración, la respiración será esencialmente bucal.

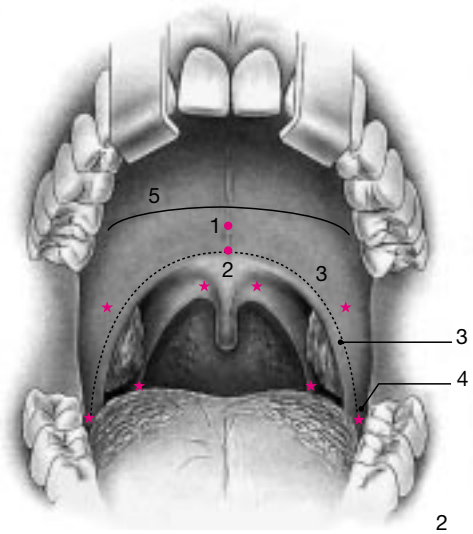

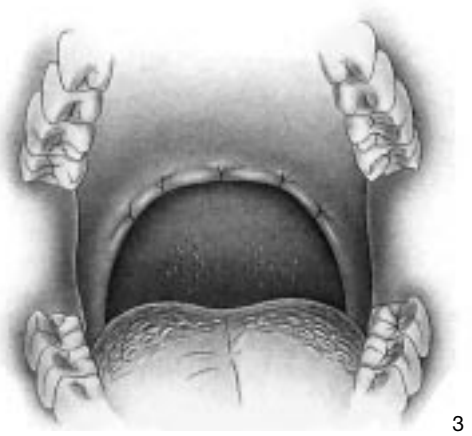

2 *Técnica de la uvulopalatofaringoplastia bajo anestesia local.*
1. Punto de contracción máximo del velo.
2. Punto de marcado con azul de metileno.
3. (- - -) zona de resección.
4. Punto de infiltración (*).
5. Unión paladar óseo con paladar blando.

3 *Uvulopalatofaringoplastia bajo anestesia local - Aspecto postoperatorio.*

— Marcado con bisturí eléctrico de la zona del velo a resecar, de forma ojival llevándose la úvula.
— Resección de la porción fláccida del velo sin exceder el punto de referencia marcado anteriormente con azul de metileno.
— Sutura de la porción seccionada del velo con 4 puntos de vicryl 2/0 en la parte más alta de las celdas y en el borde libre del velo, de ambos lados del muñón del músculo de la úvula.

Variaciones técnicas

— Preservación del músculo ácigos para reconstituir una neoúvula.
— Sección del músculo del pilar posterior después de la disección mucosa y sutura de la mucosa del pilar posterior al pilar anterior lo que permite tensar de nuevo la mucosa de la pared faríngea posterior en el plano de los constrictores.

Indicaciones

— Ronquido simple sin apnea del sueño en los sujetos que presentan un velo de tipo flácido, vacío, sin macroglosia.
— Una contraindicación de la anestesia general no puede ser en ningún caso una indicación para la anestesia local. La intervención debe estar precedida por un estudio de coagulación, un estudio cardiológico (adrenalina) y un estudio de intubación aunque se realice con anestesia local [11].

TÉCNICA DE UPPP CON ANESTESIA GENERAL

Colocación

— La misma posición que para una amigdalectomía con disección. Se asocia sistemáticamente una amigdalectomía a la faringotomía, más aún si las amígdalas son voluminosas ya que pueden contribuir a la disminución del calibre faríngeo.
— Las dificultades de intubación frecuentemente encontradas en los casos de síndrome de apnea del sueño se encuentran también en el caso del ronquido aislado. Este hecho hace necesario el estudio preoperatorio de los criterios de intubación (abertura bucal, macroglosia, obesidad, cuello corto y fuerte, retromaxilia y/o retrognatia, laringoscopia indirecta) para prever llegado el caso una intubación fibroscópica orotraqueal.
— Dado el terreno frecuentemente multipatológico (hipertensión arterial, coronariopatía, bronconeumopatía) el riesgo anestésico es a menudo mayor que en un sujeto joven no roncador.

Material específico

— La exposición del velo se lleva a cabo mediante un separador de tipo Boyle-Davis provisto de espátulas fenestradas para el paso de la sonda de intubación. Estas espátulas han sido modificadas con una forma particular. Alargadas y ensanchadas en la base de la lengua, son mucho más estrechas a nivel de la arcada dentaria inferior.
— Material de amigdalectomía (pinza de disección, pinza coagulante, tijeras largas de Metzenbaum, porta-agujas, aspirador).

Técnica quirúrgica

— Bajo anestesia general, intubación oral.
— Aplicando sin tensión el paladar blando sobre la pared posterior de la rinofaringe se determina la altura máxima de la exéresis del velo, eventualmente determinada en el preoperatorio en el transcurso de un reflejo nauseoso.
El trazado de la exéresis se determina y se marca con bisturí eléctrico.
— A continuación se realiza la exéresis uvulovelar con bisturí eléctrico, horizontalmente, uniendo el polo superior de las cúpulas amigdalares *(fig. 4).*
— La incisión es inicialmente total y perfectamente perpendicular con el fin de evitar el sesgo en la sección del velo.
— La amigdalectomía se realiza con bisturí eléctrico en el mismo tiempo quirúrgico, pediculizada sobre el velo.
— La hemostasia debe ser cuidadosa y progresiva, fácil en el velo, puede ser delicada en el polo inferior de la amígdala, dadas las condiciones anatómicas y anestésicas (hipertensión, alteraciones cardiovasculares asociadas).
— Sutura de las zonas de sección con 4 puntos de vicryl 2/0 en la cima de las celdas amigdalares y en el borde libre del velo aproximando las mucosas nasales y bucales. Estas suturas no deben realizarse sin tensión, pero no deben dejar zona cruenta en particular en la unión del paladar blando con la pared faríngea lateral.

Variaciones técnicas

— Asociación con una cirugía nasal de desobstrucción.
— Preservación del músculo ácigos de la úvula. Realizar dos cortes totales durante la sección del velo, a ambos lados de la base de implantación de la úvula liberando el músculo en 4 a 5 mm. Esta variante presenta ventajas:
  — disminución de la tensión del velo;
  — mejor cierre de la nasofaringe durante la contracción velar;
  — interés estético final.
— Realización de una plastia faríngea de ensanchamiento como en el caso de la cirugía del síndrome de apnea del sueño.

Indicaciones

— Roncador sin apnea del sueño, pusilánime o que desea la anestesia general.
— Asociación con una amigdalectomía o con una cirugía nasal.
— Dificultades técnicas de la anestesia local (macroglosia, abertura bucal limitada, reflejo nauseoso).

Postoperatorio

El postoperatorio inmediato está marcado por un síndrome álgico importante que asocia disfagia, otalgias, odinofagia. Estos dolores pueden persistir durante 10 días aproximadamente. La rinolalia abierta y la sensación de obstrucción nasal son alteraciones que se encuentran excepcionalmente después del 8º día [21]. Antálgicos no sedativos, enjuagues bucales, antibióticos y antiinflamatorios por vía general permiten disminuir la importancia de los síntomas.
El postoperatorio tardío está a veces marcado por:
— alguna dificultad para emitir algunos sonidos;
— muy a menudo la persistencia de parestesias faríngeas, de bostezo difícil, se atenúan espontáneamente con el tiempo.

Complicaciones

Hemorragia postoperatoria

Esencialmente posterior a la amigdalectomía, puede aparecer inmediatamente o tras la caída de la costra (8º al 10º día), su gravedad radica esencialmente en las dificultades de intubación si es necesaria la reintervención para hemostasia. La prevención de estos accidentes se efectúa mediante una hemostasia cuidadosa sobre todo del polo inferior y una extubación prudente, en ausencia de pérdida de sangre.

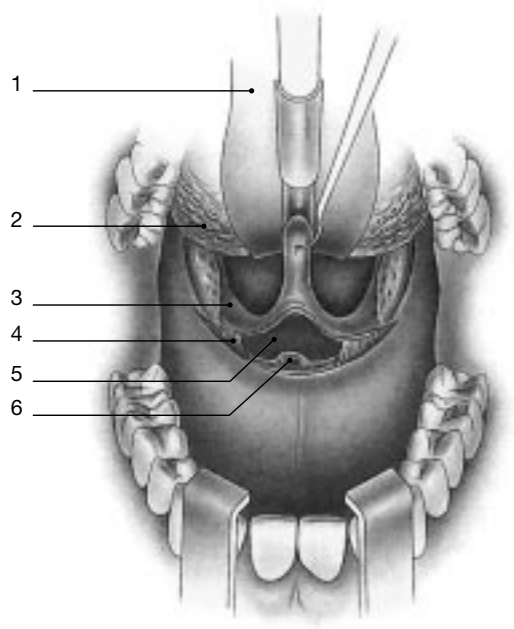

4 *Técnica de la uvulopalatofaringoplastia bajo anestesia general por ronquido.*
1. Espátula para el ronquido.
2. Base de la lengua.
3. Pieza quirúrgica.
4. Zona cruenta.
5. Pared faríngea posterior.
6. Muñón de músculo ácigos.

Insuficiencia velar por velo corto

A veces se constata una insuficiencia velar pasajera en los días siguientes a la operación que se corrige con la flexibilidad progresiva del velo.
Excepcionalmente esta insuficiencia velar es definitiva, debido a un fallo quirúrgico por exceso de exéresis del velo. Sólo las técnicas quirúrgicas de velofaringoplastia que asocian retroceso del velo y un colgajo de pared faríngea posterior de charnela superior pueden reparar esta alteración.

Estenosis del velo [8, 19]

— Instauración en los meses que siguen a la intervención de rinolalia cerrada, de una obstrucción nasal con fosas nasales normales asociadas a una reaparición del ronquido.
— En la exploración, existe una estenosis circular fibrosa de la unión oronasofaríngea.
— Una mala sutura de las zonas cruentas y una herida en la pared faríngea posterior favorecen la presencia de esta estenosis.
El tratamiento es muy delicado:
— en el estadio inflamatorio inmediato no organizado, se basa en inyecciones locales de corticoides;
— en estadio organizado, se distinguen dos aspectos:
  — el velo del paladar es aún demasiado largo: reintervención de la faringoplastia mediante resección con bisturí frío de las zonas fibrosadas, plastia de ensanchamiento lateral y sutura de todas las zonas cruentas;
  — el velo del paladar es corto o de longitud normal. Se proponen múltiples técnicas, que asocian muy a menudo calibrado prolongado, sección de la estenosis y colgajos locales.

■ *Resultados*

Los resultados de las faringoplastias en los roncadores que no presentan apnea del sueño son buenos y duraderos.
Según Chabolle et al, en un grupo de 70 pacientes tratados con este método el 78 % se considera satisfecho de esta operación. En cuanto al ronquido, en el 5 % de los pacientes su ruido permaneció igual, en el 51 % desapareció totalmente.

Faringoplastia por síndrome de apnea del sueño

Son necesarias, incluso indispensables, algunas precauciones y variaciones técnicas en caso de síndrome de apnea del sueño.

■ *Particularidades anestésicas* [11, 13, 28]

— La asociación muy frecuente de múltiples dolencias (obesidad, hipertensión arterial, diabetes, enfermedades cardiopulmonares, alteraciones ortopédicas, etc.) hacen la anestesia y la hipotensión difíciles.
— La premedicación, principalmente a base de benzodiacepinas, debe evitarse por el riesgo de descompensación apneica.
— El estudio de preintubación debe ser cuidadoso dada la gran frecuencia de intubaciones difíciles (deben estudiarse la abertura bucal, el volumen de la lengua, la movilidad cervical, los grados de obesidad, la retromaxilia y/o retrognatia, el cuello corto y obeso, el aspecto de la laringe en la laringoscopia indirecta).
— La ventilación con presión positiva nocturna pre y postoperatoria permite prevenir los accidentes de descompensación apneica posterior al edema quirúrgico.

■ *Colocación y material*

La colocación así como los instrumentos utilizados son idénticos a los de la faringoplastia por ronquido simple. Las dificultades son frecuentes y las condiciones anatómicas específicas exigen un abrebocas específico. Cuello corto, poca abertura bucal, obesidad, macroglosia y rigidez cervical hacen delicada la exposición de estos enfermos y dificultan considerablemente la realización de la técnica quirúrgica.

■ *Técnica quirúrgica*

La resección uvulovelar es parecida a la del sujeto roncador simple dada la existencia de un límite de resección infranqueable. Las variaciones tendrán lugar en el agrandamiento lateral de la orofaringe:
— ablación imperativa del polo inferior de la amígdala hasta la base de la lengua;
— después de la exéresis de la pieza quirúrgica, se diseca en su parte alta el músculo estafilinofaríngeo encontrando hacia afuera el plano del constrictor y hacia adentro la mucosa faríngea [12, 22] *(fig. 5).*
El músculo se secciona en la parte alta y el pilar se sutura hacia afuera y delante con la ayuda, si es necesario, de una muesca mucosa en el pilar anterior *(fig. 6).*
La extubación sólo puede realizarse en caso de hemostasia completa. En caso de síndrome de apnea del sueño, se procederá a una cirugía nasal, pues facilita el flujo aéreo y mejora un ocasional tratamiento mecánico secundario.

■ *Indicaciones*

Síndrome de apnea obstructiva del sueño del adulto.

■ *Resultados* [3, 4, 15, 25]

Los resultados sólo pueden apreciarse mediante un registro polisomnográfico 3 meses después de la operación. La cura-

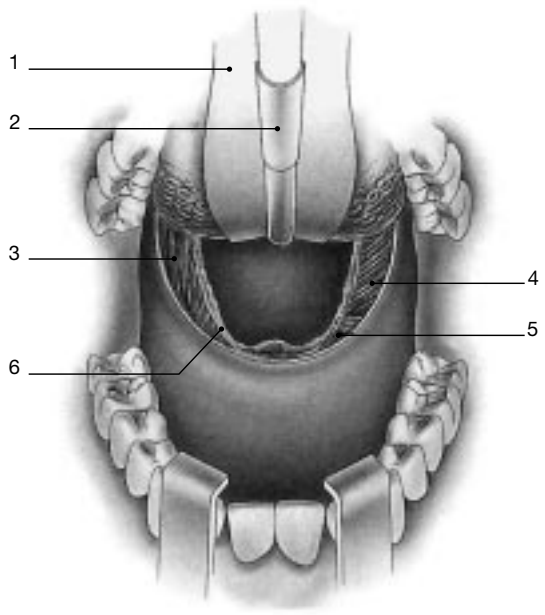

5 *Uvulopalatofaringoplastia por síndrome de apnea de sueño - sección del músculo estafilinofaríngeo.*
1. Espátula para el ronquido
2. Sonda de intubación.
3. Músculo estafilinofaríngeo.
4. Músculo constrictor.
5. Muñón de músculo estafilinofaríngeo.
6. Mucosa del pilar posterior comprimida.

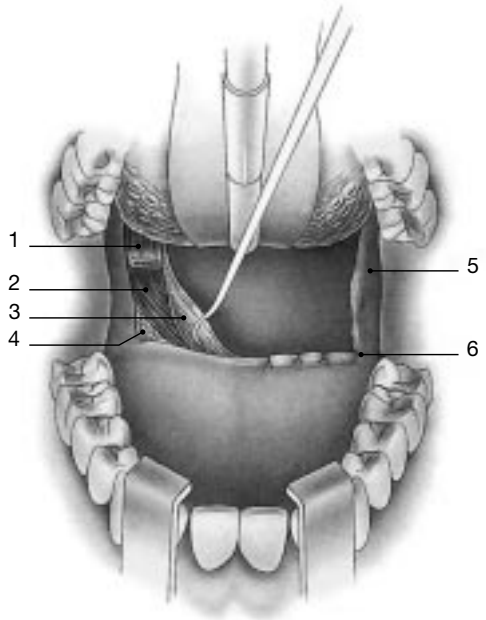

6 *Uvulopalatofaringoplastia por síndrome de apnea del sueño - Plastia lateral de ensanchamiento.*
1. Muñón de músculo estafilinofaríngeo.
2. Músculo constrictor.
3. Mucosa del pilar posterior.
4. Muesca mucosa en la parte más alta de la celda amigdalina.
5. Sutura de la ojiva amigdalina.
6. Punto de ángulo en X.

ción del síndrome de apnea del sueño tiene lugar en el 35 al 45 % de los casos. El ronquido puede haber desaparecido mientras que persisten las apneas, lo que subraya la imperiosa necesidad de un registro postoperatorio sistemático. Los mejores resultados se obtienen en los índices de apnea preoperatoria inferiores a 40 con un índice ponderal medio (peso/talla) inferior a 28. Las indicaciones quirúrgicas más precisas no son posibles en tanto que la determinación de la zona obstructiva sea aleatoria.

Postoperatorio y complicaciones

Son los mismos que en el caso del ronquido simple.

Láser del velo

Esta técnica de reciente instauración ha sido ampliamente difundida, sin embargo el poco retroceso del velo y la pobreza de los resultados comunicados inducen a la prudencia. Su validez especialmente a largo plazo necesita ser mejor estudiada.

El principio es el de un tratamiento ambulatorio en una o varias sesiones con anestesia local, que permite una corrección progresiva y adaptada del ronquido del individuo.

Colocación y material

— En el sillón en posición sentada o semisentada.
— Protección ocular obligatoria con gafas para el paciente tal y como se hace con cualquier persona que permanece en el quirófano.
— Fuente luminosa tipo espejo de Clar o luz fría.
— Aspirador y depresor de madera.
— Láser de CO_2 que permita potencias de 20 vatios, continuos y durante 10 minutos, con una pieza de mano y mejor aún, en superpulso.

Técnica quirúrgica

— *Anestesia*: anestesia mucosa de contacto con spray de lidocaína o gel viscoso, completada por una anestesia del velo mediante dos inyecciones de lidocaína adrenalinada a ambos lados de la base de implantación de la úvula.
— *Láser de CO_2:* creación de dos secciones paramedianas totales, a ambos lados de la úvula, del borde inferior del velo a la unión del paladar óseo *(fig. 7 A)*. La sesión se completa con una vaporización del borde libre de la úvula *(fig. 7 B)*. La potencia utilizada varía de 12 a 20 vatios en continuo.
— Técnicamente, se debe evitar vaporizar la pared faríngea posterior.
— Son necesarias un promedio de 4 a 5 sesiones para obtener un resultado. Estas sesiones se espacian en 3 a 4 semanas. La satisfacción del paciente y de su entorno decide la finalización del tratamiento.

Postoperatorio y complicaciones

— El postoperatorio está marcado por un síndrome álgico importante, atenuado parcialmente por la prescripción sistemática de antibióticos, de antiinflamatorios, de desinfectantes locales y de antálgicos.
— Las complicaciones son excepcionales, ha habido raros casos de hemorragia tardía o de sobreinfecciones, así como la aparición de dificultades pasajeras al hablar. No se ha observado insuficiencia velar alguna.

Resultados

— El grado de éxito de la faringotomía por medio del láser es menor que el de la faringoplastia quirúrgica. Se constatan aproximadamente un 55 % de pacientes satisfechos con el

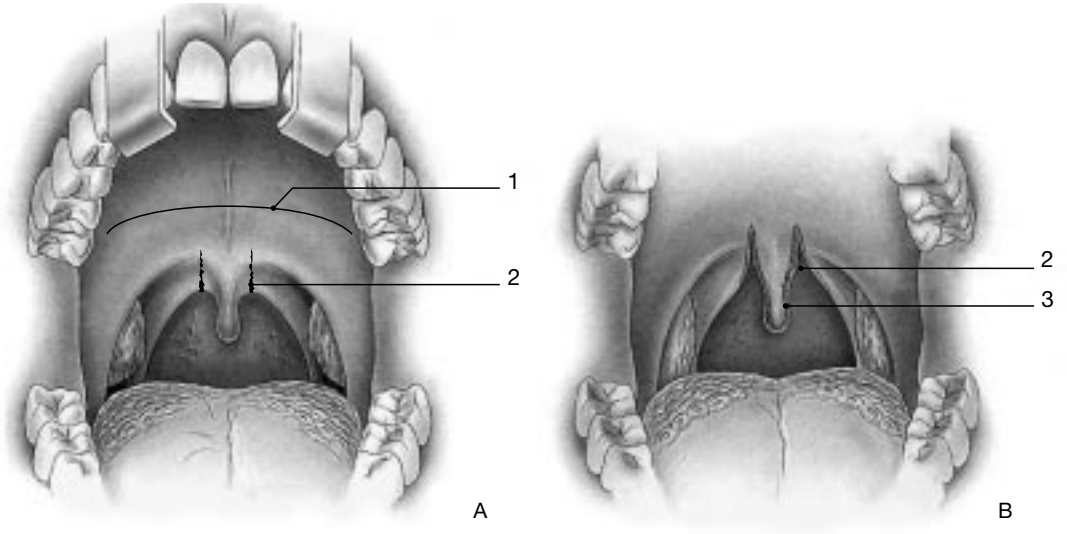

7 *Láser del velo.*
1. Paladar óseo.
2. Surco paramedial transfixiante.
3. Vaporización del borde libre de la úvula.

láser, después de 4 a 5 sesiones, que se pueden comparar con el 80 % en el caso de la técnica quirúrgica [24].

— La indicación teórica de esta técnica es la de todo paciente roncador no apneico. Los resultados pueden mejorarse sensiblemente si se selecciona para intervenir con el láser únicamente los ronquidos debidos al velo fino (deshabitado) sin hipertrofia amigdalina.

— La ausencia de complicación, el tratamiento ambulatorio y la posibilidad de adaptar el tratamiento al individuo hacen atractiva esta técnica. No obstante, esto no debe hacer olvidar que este tratamiento se prolonga por 4 a 6 meses, que el síndrome álgico (principal causa de abandono y por tanto, de fracaso) es importante y repetido, que la obstrucción nasal no se trata al mismo tiempo y finalmente que los resultados son inferiores a la técnica quirúrgica convencional ya que no se tiene un tiempo suficiente de utilización para apreciar la estabilidad.

Cirugía de la obstrucción nasal

Toda disminución de calibre de la vía aérea favorecerá no sólo las apneas sino también los ronquidos [1, 10].

El tratamiento de la roncopatía deberá incluir pues una cirugía nasal si existe una obstrucción nasal parcial o total, permanente o intermitente.

La obstrucción nasal se debe, en la mayoría de los casos, a la hipertrofia de los cornetes inferiores o a una desviación septal. Puede lograrse, bajo anestesia local, una retracción de los cornetes mediante cauterización eléctrica o química, o por láser. Habitualmente se realizan dos tipos de intervención quirúrgica en función de la sintomatología, de la clínica y de la rinomanometría:

— la septoplastia que corrige una desviación del tabique: está indicada solamente cuando existe una fuerte desviación, principalmente postraumática;

— la turbinectomía inferior bilateral, que corrige la obstrucción provocada por una rinitis vasomotora.

Frecuentemente se asocian estas dos intervenciones. Los resultados sobre la obstrucción nasal son excelentes, las complicaciones de tipo sinequia se previenen con la interposición de una lámina de silastic en la fosa nasal durante los 10 primeros días postoperatorios y las costras se evitan con lavados nasales prolongados.

Cirugía de la faringe retrobasilingual en el síndrome de apnea del sueño

Esta cirugía, más complicada que la simple faringotomía, se practica en el síndrome de apnea del sueño severa, con un índice de apnea-hipopnea superior a 30. La cirugía de las zonas obstructivas específicas retrobasilinguales, tales como tumores de la base de la lengua, hipertrofia de las amígdalas linguales, anomalía del raquis cervical, etc., no será mencionada en este capítulo.

En ausencia de zona obstructiva específica, actualmente está admitido que los estrechamientos de las vías aéreas superiores en el segmento orofaríngeo se sitúan a dos niveles, aislados o asociados: el nivel veloamigdalino y el nivel retrobasilingual.

La existencia de estas dos localizaciones explica en parte el frecuente fracaso de la faringotomía simple en el tratamiento quirúrgico del síndrome de apnea del sueño, en particular cuando el índice de apnea es elevado.

Las diferentes técnicas propuestas para eliminar la obstrucción de la faringe retrobasilingual, se basan en la constatación de anomalías cefalométricas:

— anomalía de las bases óseas, con retroceso esencialmente maxilomandibular;

— deformación del aparato hioidolingual, con importante hundimiento del hueso hioides e hipertrofia de la lengua en su base.

Estas deformaciones pueden ser aisladas o asociadas.

La cirugía de la faringe retrobasilingual se basa en tres principios:

— un agrandamiento con desplazamiento anterior de la caja ósea en la que están contenidas las estructuras musculares de la orofaringe, en particular la lengua y el velo del paladar. Es necesario realizar una cirugía bimaxilar de avance;

— una disminución del volumen de la base de la lengua, con reposicionamiento del hueso hioides. Se debe realizar una glosectomía por vía endoscópica con láser o una basiglosectomía por vía cervical con hioidoplastia [6];

— o, por último, un simple desplazamiento anterior de los anclajes anteriores e inferiores de la lengua siendo necesario realizar una transposición geniana asociada a una suspensión hioidea.

Contrariamente a la faringotomía, es necesario subrayar que estas intervenciones han sido practicadas en pequeñas series de pacientes y que su validez está en estudio.

BASIGLOSECTOMÍAS

■ *Glosectomías endoscópicas mediante láser* [14, 16]

Esta técnica desarrollada por Fujita permite disminuir el volumen de la base de la lengua resecando su tercio medio.

Material

Espátula corta de orofaringoscopia con suspensión, microscopio, láser de CO_2, material de sutura endoscópica.

Colocación

Es la de una orofaringoscopia en suspensión con espátula corta situada justo por delante de la V lingual, tras una anestesia general con sonda de intubación protegida.

Técnica

Consiste en amputar el tercio medio de la base de la lengua desde la V lingual, previa traqueotomía. Se crea un surco haciendo hemostasia paso por paso. Este surco desciende hasta la región vallecular asociando la amputación de la mitad superior de la epiglotis suprahioidea *(fig. 8 A).*

La exéresis debe ser especialmente prudente en los laterales, a fin de no lesionar en profundidad el pedículo vasculo-nervioso de la lengua que no se puede controlar por esta vía de acceso. Se colocan puntos lateralmente permitiendo la eversión del surco así realizado.

El agrandamiento de la faringe retrobasilingual se realiza sobre todo en sentido anteroposterior *(fig. 8 B).*

Postoperatorio

Está marcado por un síndrome álgico importante y alteraciones en la deglución que se previenen con la colocación de una sonda naso-esofágica durante diez días.

Según su autor, esta técnica tiene un resultado de aproximadamente el 50 % de éxito en los pacientes ya operados de una faringotomía. Está indicada cuando el examen endoscópico de la orofaringe muestra un estrechamiento retrobasilingual.

■ *Basiglosectomía reductora vía cervical con hioidoplastia* [5]

El objetivo de la operación es disminuir el volumen de la base de la lengua, ascender el hueso hioides y verticalizar la epiglotis *(fig. 9 A).*

Material

Caja de cervicotomía, cintas para marcar los pedículos vasculo-nerviosos de la lengua, nailon nº 9, aguja de Reverdin, motor con broca, pasahilos.

Colocación

Decúbito dorsal, cabeza en extensión, sonda naso-esofágica, previa traqueotomía.

Campo siguiendo el borde inferior del mentón y extendido hasta el hueco supraclavicular.

Técnica quirúrgica

Incisión suprahioidea de tipo arciforme, a medio camino entre el borde inferior de la mandíbula y el hueso hioides *(fig. 9 B)*, siguiendo el borde inferior de la mandíbula, ablación del tejido graso sobrante frecuente en estos pacientes obesos.

Identificación de los músculos infrahioideos *(fig. 9 C)*, liberación de los vientres anteriores de los digástricos que se desplazan lateralmente. Abertura de la línea media milohioidea, los músculos se desplazan lateralmente y se marcan con hilo.

Sección medial de los músculos geniohioideos.

Localización de la base de la lengua *(fig. 9 D)*, de la glándula submaxilar.

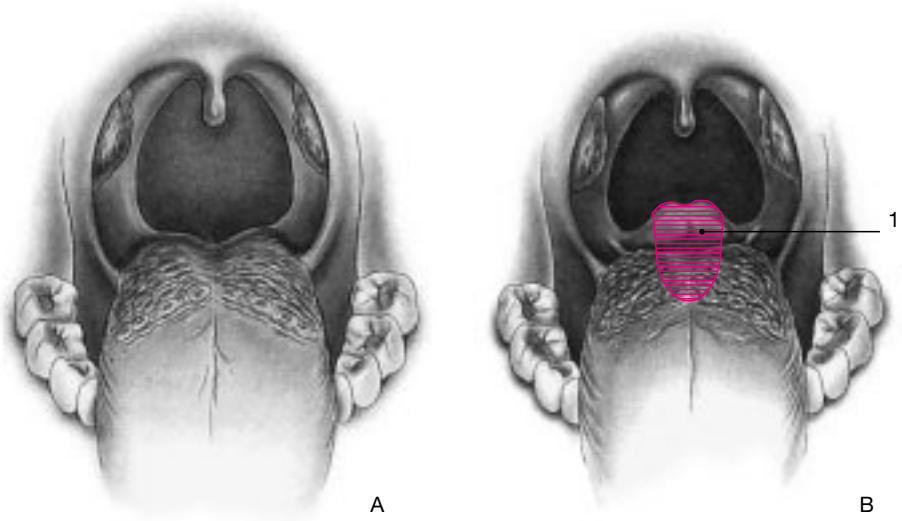

8 *Glosectomía láser (según Fujita et al). A. Trazado de la exéresis. E. Aspecto postoperatorio - Agrandamiento antero-posterior.*

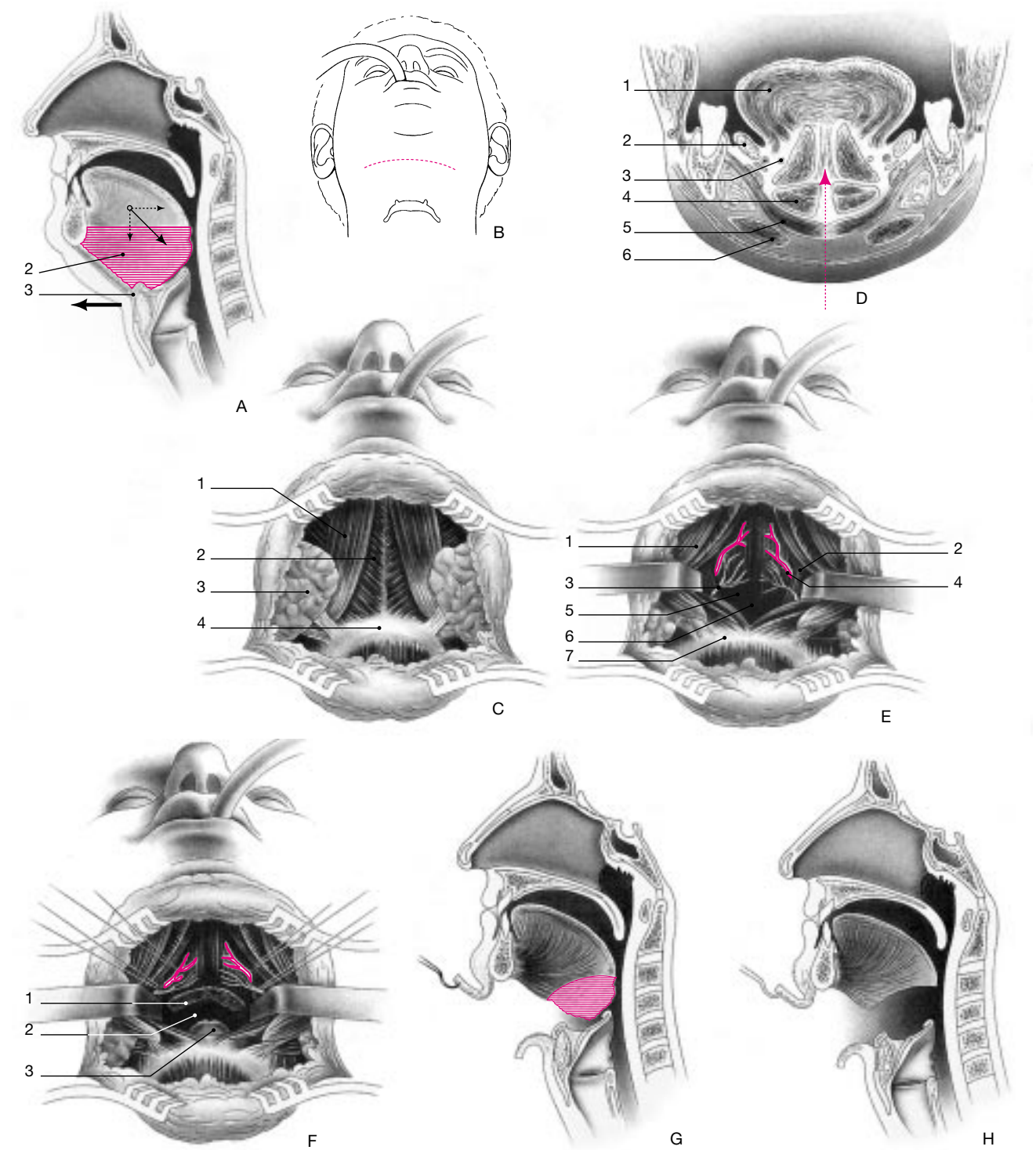

9 *Basiglosectomía por vía cervical.*
A. Principios.
1. Caída posterior basilingual.
2. Zona de exéresis.
3. Derrumbamiento del suelo, hueso hioides hundido y desplazado hacia delante.
B Incisión - Vía de acceso medial.
C. Acceso a los músculos del suelo anterior de la boca.
1. Músculo digástrico.
2. Músculo milohioideo.
S. Glándula submaxilar.
4. Hueso hioides.
D. Vía de acceso: la vía de acceso medial permite apartar el conjunto de los músculos del suelo
bucal y reconocer los pedículos linguales.
1. Músculo geniogloso, masa muscular lingual.
2. Glándula sublingual.
3. Nervio gran hipogloso.
4. Músculo geniohioideo.
5. Músculo milohioideo.
6. Vientre anterior del digástrico.
E. Localización de los pedículos.
1. Músculos del suelo apartados.
2. Músculo hiogloso.
3. Nervio gran hipogloso.
4. Arteria lingual.
5. Músculo geniogloso.
6. Zona de apertura faríngea.
7. Hueso hioides.
F. Apertura faríngea - Exposición de la base de la lengua.
1. Base de la lengua. 2. Pared faríngea posterior. 3 Epiglotis.
G. Zona de resección basilingual.
H. Aspecto basilingual después de la resección y antes de la suspensión.

Liberación del nervio hipogloso mayor, con sección de las ramas posteriores destinadas a la base lingual. Desviación bilateral de este nervio.

Igual técnica para el pedículo arterial que está situado más posteriormente *(fig. 9 E).*

Abertura de la faringe en la vallécula *(fig. 9 F).* Resección basilingual subiendo hasta la V lingual. La resección media es de aproximadamente 20 cm^3 de base de lengua *(fig. 9 G, H).* Verticalización de la epiglotis con 3 puntos.

Cierre de la mucosa entre la vallécula y la base de la lengua restante. Suspensión hioidea con 2 puntos de nailon nº 9 al borde inferior del arco mandibular a través de dos agujeros realizados con una broca.

Reconstrucción del piso muscular infrahioideo. Cierre cutáneo con dos drenes aspirativos.

En el postoperatorio se decanula al tercer día, la sonda de alimentación se quita al noveno día y el alta se produce al décimo día.

El agrandamiento de la faringe retrobasilingual se hace así en sentido anteroposterior y transversal.

CIRUGÍA MAXILOMANDIBULAR DE AGRANDAMIENTO [17, 26]

Consiste en asociar una osteotomía maxilar tipo Le Fort I a una osteotomía mandibular tipo Obwegeser.

Material

Material habitual de cirugía ósea maxilomandibular. Micro y miniplacas de titanio y material de osteosíntesis. Arco mandibular para bloqueo.

Colocación

En decúbito dorsal, retracción de la mucosa de los cornetes. Colocación del arco antes de la intervención, precedida eventualmente por un tratamiento ortodóncico.

Técnica quirúrgica

- *Osteotomía tipo Le Fort I*

Incisión vestibular alejada del cuello dentario, legrado de las fosas caninas, liberación del orificio piriforme, despegamiento de la mucosa del piso de las fosas nasales y de la parte baja del tabique.

Osteotomías mediante la fresa cortante y el osteótomo.

Disyunción pterigomaxilar.

Movilización de la lámina horizontal palatina con alicates.

Avance palatino. Fijación con microplacas en L. Sutura de la mucosa colocando drenaje aspirativo.

- *Osteotomía de Obwegeser*

Incisión vestibular. Liberación de las caras interna y externa de la rama ascendente de la mandíbula.

Osteotomía sagital mediante fresa cortante.

Avance mandibular en función del modelo preoperatorio.

Fijación con microplacas atornilladas.

Sutura de la mucosa. Drenaje.

Bloqueo al acabar la intervención con hilo de acero.

Postoperatorio

Alimentación líquida o semilíquida.

Retirada de los drenajes al 2º o 3er día.

Hospitalización: 8 días.

Bloqueo durante 4 a 6 semanas.

TRANSPOSICIÓN GENIANA CON HIOIDOPLASTIA

■ *Transposición geniana* [7, 23]

El principio de la intervención se basa en una anteriorización por traslación de los tubérculos genianos.

Descrita inicialmente por Riley y Powel, la técnica consistía en crear una ventana a nivel del arco anterior de la mandíbula frente a las apófisis genianas. Esta tracción era seguida por una rotación de 90° y una fijación por dos tornillos. El inconveniente de esta técnica se basa en la existencia de una rotación de estas inserciones y en la ausencia de traslación de los músculos geniohioideos insertados en la parte baja de las apófisis genianas.

Es preferible utilizar una técnica de transposición más anatomo-fisiológica *(fig. 10 A, B, C, D).*

Material

Sierra oscilante, osteótomo, placas atornilladas.

Colocación

Decúbito dorsal proclive. Extremo cervico-cefálico horizontal.

Campo exponiendo la región hioidea y la cavidad bucal.

Técnica quirúrgica

Anestesia general, más anestesia local.

Incisión vestibular alejada del borde dentario, en la mandíbula, de premolar a premolar.

Legrado de la cara anterior de la mandíbula después de localizar la salida de los nervios del mentón.

Despegamiento hasta el borde inferior de la mandíbula.

Creación de una ventana ósea mediante la sierra en el hueso basilar, de forma trapezoidal, con una pequeña base anterior y una gran base posterior.

Verificación cuidadosa con el osteótomo de la sección con el fin de evitar una fractura irradiada.

Transposición anterior.

Resección de la cortical anterior y regularización mediante la fresa pulidora.

Osteosíntesis con tornillo o microplaca atornillada.

Sutura mucosa en un plano colocando un drenaje aspirativo.

Postoperatorio

Es simple, con retiro del drenaje al 2º día, alta al 4º día y alimentación blanda o líquida durante 10 días.

■ *Hioidoplastia*

El principio se basa en la anteriorización y la suspensión del hueso hioides.

Han sido descritas numerosas técnicas. Se asocian a menudo con otras técnicas quirúrgicas de tratamiento del síndrome de apnea del sueño. El material de suspensión es especialmente importante a causa de los inconvenientes musculares ligados a este hueso.

Es posible utilizar hilos de acero, con riesgos, no obstante, de ruptura o de despegamiento. Es preferible utilizar hilos trenzados más elásticos, de tipo nilón.

Material

Hilo con gran aguja curva o pasa-hilos o aguja de Reverdin.

Motor y broca. Raspador. Caja de abordaje vestibular.

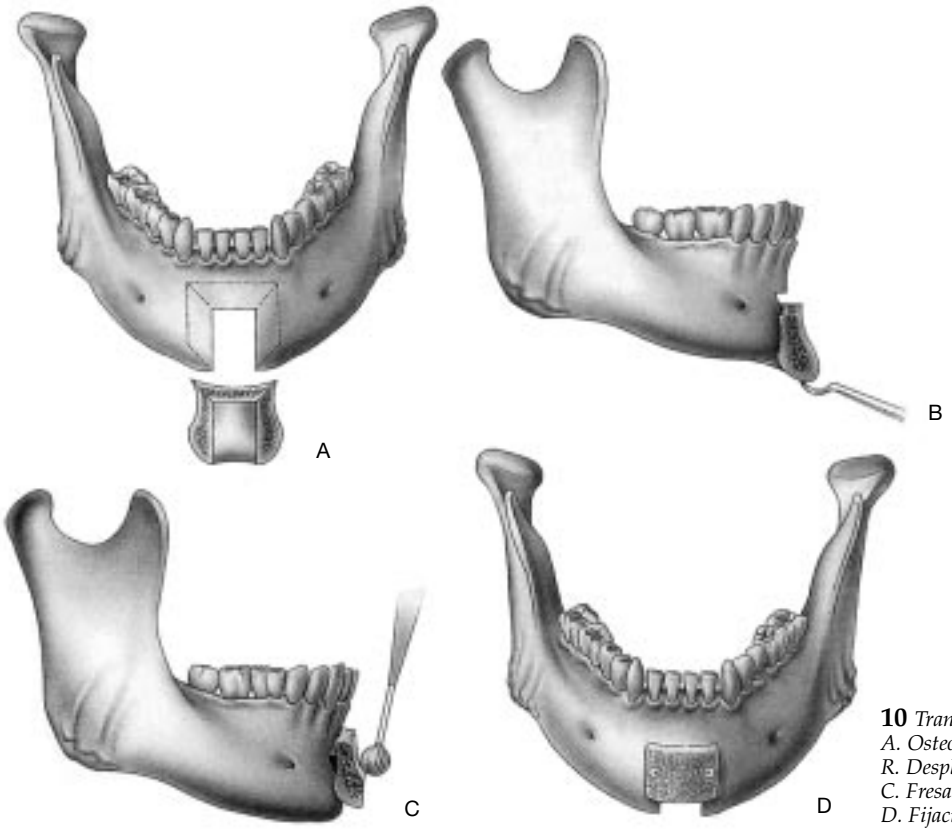

10 *Transposición geniana.*
A. Osteotomía piramidal.
R. Desplazamiento anterior del fragmento óseo.
C. Fresado del fragmento.
D. Fijación por dos tornillos.

Colocación

Decúbito dorsal proclive, cabeza en hiperextensión.

Técnica quirúrgica

Anestesia general, reforzada con una anestesia local.
Pequeña incisión de cervicotomía de 2 a 3 cm enfrente del hueso hioides.
Localización del cuerpo del hueso hioides.
Paso de dos hilos perihioideos.
Acceso vestibular medio en la cara anterior de la sínfisis mandibular. Legrado subperióstico.
Acceso a la parte inferior de la mandíbula. Creación de dos agujeros en el borde inferior de la mandíbula con una broca nº 14.
Paso de los hilos entre la incisión de cervicotomía y el borde inferior de la mandíbula a través de los dos agujeros de broca. Suspensión del hueso hioides con objeto de situarlo en el borde inferior de la mandíbula.
Sutura mucosa. Sutura cutánea.

Postoperatorio

Cabeza flexionada durante 24 horas. Reinicio de la alimentación a las 48 horas.

INDICACIONES DE LA CIRUGÍA DE LA FARINGE RETROBASILINGUAL

Las indicaciones de esta cirugía mayor del síndrome de apnea del sueño se basan en la importancia del índice de apnea y en las anomalías observadas en la cefalometría.

■ *Índice de apnea*

Esta cirugía se reserva al síndrome de apnea del sueño severo, con un índice de apnea superior a 30. Cuando el índice de apnea es inferior a 30, el grado de éxito de la faringotomía es suficiente, muy a menudo, para contentarse con este tratamiento. También parece indispensable que los pacientes seleccionados hayan efectuado ya un ensayo razonado y razonable de ventilación a presión positiva antes de considerar la posibilidad de una cirugía de la faringe retrobasilingual.

■ *Análisis cefalométrico*

El estudio cefalométrico se basa en la telerradiografía de perfil y en las imágenes de resonancia magnética (RM) en cortes sagitales.
El estudio telerradiográfico utiliza el análisis de Tweed y el análisis de Delaire. La RM analiza la superficie de la lengua, su verticalización y la posición del hueso hioides con respecto al plano de la base mandibular.
Muy esquemáticamente:
— si predominan las anomalías óseas maxilomandibulares con retroceso manifiesto, se deberá considerar una cirugía bimaxilar de avance;
— si son predominantes las anomalías cefalométricas linguales, con hipertrofia basilingual, verticalización de la lengua y hundimiento del hueso hioides, se deberá considerar una cirugía basilinguale;
— en ausencia de estas dos anomalías, es preferible practicar una simple anteriorización de la lengua por traslación geniana anterior, asociada a una suspensión hioidea.

Conclusión

El tratamiento quirúrgico de la roncopatía crónica está destina a tener un desarrollo cada vez más importante, debido por una

parte al elevado número de pacientes afectados por una roncopatía simple y por un síndrome de apnea del sueño y por otra parte a la adaptación más o menos grande al tratamiento mediante ventilación a presión positiva de los pacientes portadores de un síndrome de apnea del sueño.

El tratamiento de la roncopatía simple es relativamente unívoco, con una importante tasa de éxito, sin embargo la apreciación de los resultados deberá hacerse en el futuro de manera objetiva, cuantificando la energía y la frecuencia del ronquido y apreciando objetivamente el sueño del cónyuge.

Por el contrario, el tratamiento quirúrgico de la roncopatía crónica con síndrome de apnea del sueño es más variado, proponiendo varios tipos de cirugía. Esta complejidad está ligada a la dificultad de determinación de la zona obstructiva.

El objetivo de la cirugía es curar a estos pacientes en un único tiempo quirúrgico, pues a menudo se trata de terreno frágil, portador de factores de riesgo cardiovasculares importantes. Los progresos futuros en la determinación de la zona obstructiva deberían permitir un importante grado de éxito permitiendo tratar a estos pacientes de manera definitiva y menos costosa que la ventilación a presión positiva.

Cualquier referencia a este artículo debe incluir la mención del artículo original: Chabolle F et Lachiver X. Traitement chirurgical de la rhonchopathie avec et sans syndrome d'apnée du sommeil. Encycl Méd Chir (Editions Scientifiques et Médicales Elsevier SAS, Paris, tous droits réservés), Techniques chirurgicales - Tête et cou, 46-340, 1995, 10 p.

Bibliografía

[1] **BLAKLEY B, MAHOWALD MW.** Nasal resistance and sleep apnea. Laryngoscope **1987** ; 97 : 752-754

[2] **CHABOLLE F.** Anatomie mechanism of snoring. Chronic rhonchopathy **1988** ; pp 15-20

[3] **CHABOLLE F, FLEURY B, DE CORBIERE S, PANDRAUD L, FRECHE CH.** Le traitement chirurgical du syndrome d'apnées du sommeil. Rev Mal Resp **1990** ; 7 : 451-458

[4] **CHABOLLE F, FLEURY B, LACHIVER X, MEYER B, CHOUARD CH.** Therapeutical management in 60 cases of obstructive sleep apnea syndrome. 1er Congrès Européen d'ORL et Chirurgie Cervico-faciale **1988** ; pp 20-29

[5] **CHABOLLE F, FLEURY B, MARSOT DUPUCH K, MEYER B, CHOUARD CH, FRECHE CH.** Traitement chirurgical du syndrome d'apnée du sommeil par basiglossectomie réductrice avec hyoïdoplastie. Rev Soc Fr ORL **1991** ; pp 33-37

[6] **CHABOLLE F, LACHIVER X, FLEURY B et coll.** Intérêt physiopathologique d'une étude céphalométrique par téléradiographie et IRM dans le syndrome d'apnées du sommeil. Déductions thérapeutiques. Ann Otolaryngol Chir Cervicofac **1990** ; 107 : 159-166

[7] **CHABOLLE F, SEQUERT C, LACHIVER X, FLEURY B, PANDRAUD L, AZAN L.** Nouvelle technique de transposition génienne dans le traitement chirurgical du SAS. Ann Otolaryngol (Paris) **1995** ; 112 : 164-168

[8] **CHEVALIER D, HAMOIR M, VERHEYDEN PJ, PIQUET JJ.** Nouveau traitement chirurgical simple des sténoses vélo-pharyngées de l'adulte. Rev Soc Fr ORL **1991** ; 15-17

[9] **CHOUARD CH, VALTY J, MEYER B, CHABOLLE F, FLEURY B.** La rhonchopathie chronique ou ronflement : aspects cliniques et indications thérapeutiques. Ann Otolaryngol **1986** ; 103 : 319-327

[10] **COLE P, HAIGHT JS.** Mechanisms of nasal obstruction in sleep. Laryngoscope **1984** ; 94 : 1557-1559

[11] **DE LARMINAT JM, BOUCHEREZ C, BRARD P, NACCACHE L, BOUCLIER S.** Anesthesia for snoring surgery methods and techniques, problems and risk factors. Chronic rhonchopathy **1988** ; pp 381-401

[12] **DEJEAN Y, CRAMPETTE L, MONDAIN M et coll.** Uvulopalatopharyngoplastie : évolution des techniques et des indications. 87e Congrès Français d'ORL et Pathologie Cervico-Faciale. Paris. **1990**

[13] **ESCAMADO R, GLENN M, McCULLOCH T, CUMMINGS W.** Perioperative complications and risk factors in the surgical treatment of obstructive sleep apnea syndrom. Laryngoscope **1989** ; 99 : 1125-1129

[14] **FUJITA S.** Surgical treatment of obstructive sleep apnea : UPPP and linguaplasty (laser midline glossectomy). Obstructive sleep apnea syndrome. Clin Res Treat **1990** ; 11 : 129-151

[15] **FUJITA S.** Surgical correction of anatomic abnormalities in obstructive sleep apnea syndrome : uvulopalatopharyngoplasty. Otolaryngol Head Neck Surg **1981** ; 89 : 923-934

[16] **FUJITA S, WOODSON T, CLARK J, WITTIG R.** Laser midline glossectomy as a treatment for obstructive sleep apnea. Laryngoscope **1991** ; 101 : 805-809

[17] **GUILLEMINAULT C, QUERA SALVA MA, POWELL NB, RILEY PW.** Maxillo-mandibula surgery for obstructive sleep apnea. Eur Resp J **1989** ; 2 : 604-612

[18] **JOHNSON T, SANDERS M.** Breathing during sleep : immediatly after uvulo-palatopharyngoplasty. Laryngoscope **1986** ; 96 : 1236-1238

[19] **LEGENT F, BILLET J, HAMON S, BORDURE P, CALAIS C, BEAUVILLAIN C.** Traitement des sténoses vélo-pharyngées secondaires à la chirurgie du ronflement. Rev Soc Fr ORL **1990** ; 31-35

[20] **MEYER B, CHABOLLE F, CHOUARD CH.** Les traitements chirurgicaux de la rhonchopathie chronique. Descriptions et indications. Ann Otolaryngol **1988** ; 105 : 277-282

[21] **MURRY T, BONE RC.** Acoustic characteristic of speach following uvulopalatopharyngoplasty. Laryngoscope **1989** ; 99 : 1217-1219

[22] **O'LEARY MT, MILLMAN RP.** Technical modifications of uvulopalatopharyngoplasty : the role of the palatopharyngeus. Laryngoscope **1991** ; 101 : 1332-1334

[23] **RILEY RW, POWELL NB, GUILLEMINAULT C.** Inferior mandibular osteotomy and hyoid myotomy suspension for obstructive sleep apnea : a review of 55 patients. J Oral Maxillo Fac Surg **1989** ; 47 : 159-164

[24] **SEQUERT C, CARLES P, KAMAMI PY, GIRSCHIG H, FLEURY B, CHABOLLE F.** Traitement de la rhonchopathie chronique simple : pharyngoplastie chirurgicale versus pharyngotomie au laser CO^2. Ann Otolaryngol **1992** ; 109 : 317-322

[25] **SIMMONS FB, GUILLEMINAULT C, SILVESTRI R.** Snoring and obstructive sleep apnea can be cured by oropharyngeal surgery. Arch Otolaryngol **1985** ; 109 : 503-507

[26] **WAITE P, WOOTEN V, LACHNER J, GUYETTE R.** Maxillomandibular advancement surgery in twenty-three patients with obstructive sleep apnea syndrome. Second rhonchopathy international congress. On chronic rhonchopathy. Barcelona. **1989**